



# *Paul Van der Eecken*

---

*Neus-, Keel en Oorheelkunde  
Dive Instructor  
Divers Alert Network*

*Algemeen Ziekenhuis  
Sint-Lucas  
GENT - Belgium*

*+ 32 (0) 9 224 65 40-41*

*[paul.vandereecken@azstlucas.be](mailto:paul.vandereecken@azstlucas.be)*



# Case Report

---

---

## Mail maart 2017 :

*" Ik ben sinds gisterenavond terug van een cruise in Palau. Ik was één van de weinige duikers, die met "lucht" dook.*

*Mijn computer wees de eerste dag al op deco-stops.*

*Ik ben niet zeer stipt geweest in het afwerken van mijn stops en dit heeft mijn computer geblokkeerd.*

*Ik heb mij dan maar aan de computer en het duikgedrag van twee andere "lucht-duikers" geprofileerd. Regelmatig deco-duiken, waarvan de laatste dag. De cruise is vlot verlopen.*

*Ik heb 22 duiken gedaan op 6 dagen. Altijd geklaard met Valsalva, en het vliegtuig genomen 38 uur na mijn laatste duik.*

*Geen klachten pre-flight en verschillende vluchten genomen.*

*In het vliegtuig werd ik doof zonder enige pijn, wel gesuis en een onvast gevoel.*

*Nu hoor ik niks meer. Kan ik een afspraak krijgen in functie van de dringendheid om mijn oor te onderzoeken ? "*



## EVALUATIE (dag zelf van de mail) :

---

---

### VOORGESCHIEDENIS :

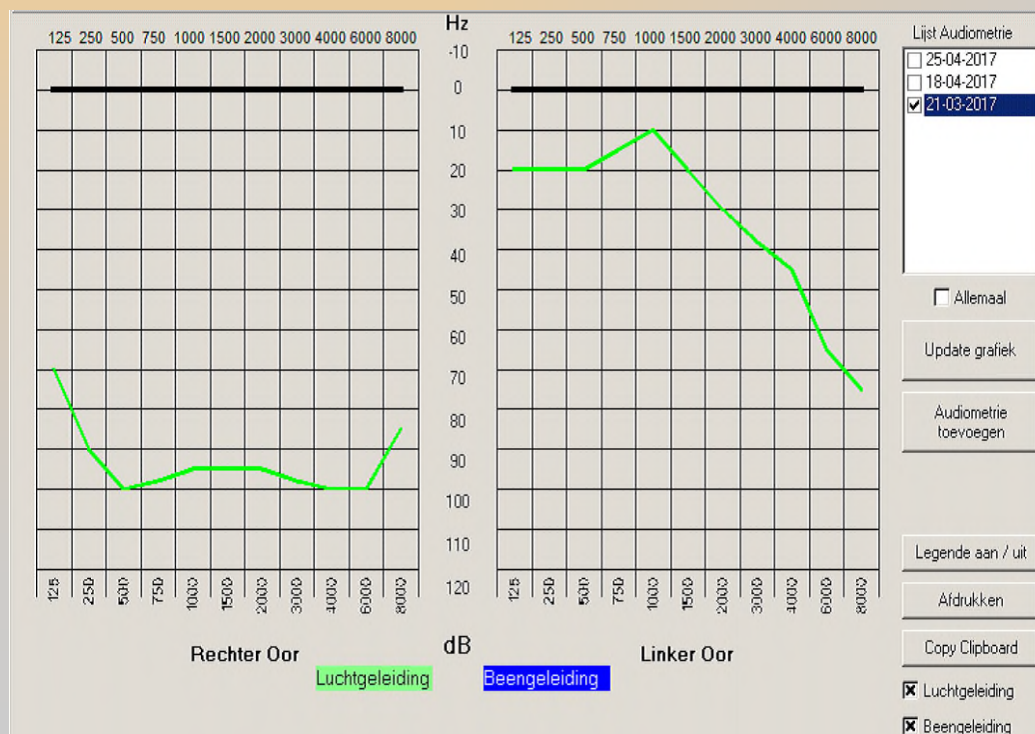
- Geboren 1956 (60 jaar),
- 1985 : Morbus Hodgkin : radio- en chemotherapie met splenectomie.
- 2011 : Sigmoidcarcinoom : heelkunde en radiotherapie.
- Geen Overgewicht, Nicotine of Diabetes.
- Obstructief slaapapnoesyndroom : CPAP.
- Familiaal : negatief.
- Duikt sinds 2004 en heeft 375 duiken,





# ***KNO-onderzoek :***

- ***Tympanometrie/gb***
- ***Microscopie/gb***
- ***Positietesten/negatief***
- ***Audiometrie /rechts geen drempels***



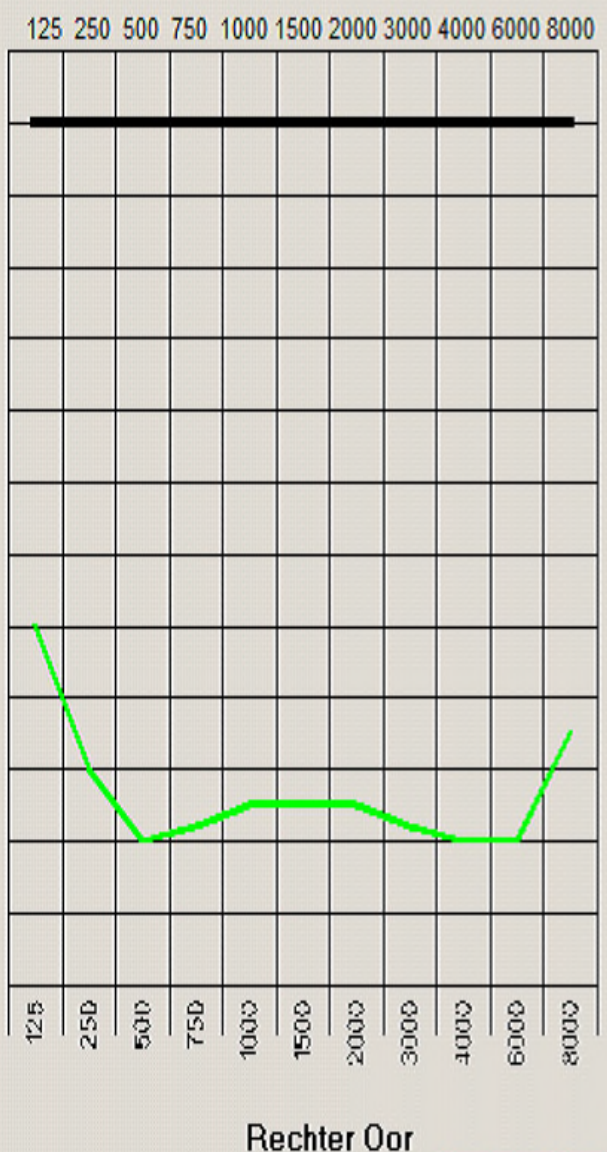

**Diagnose :**

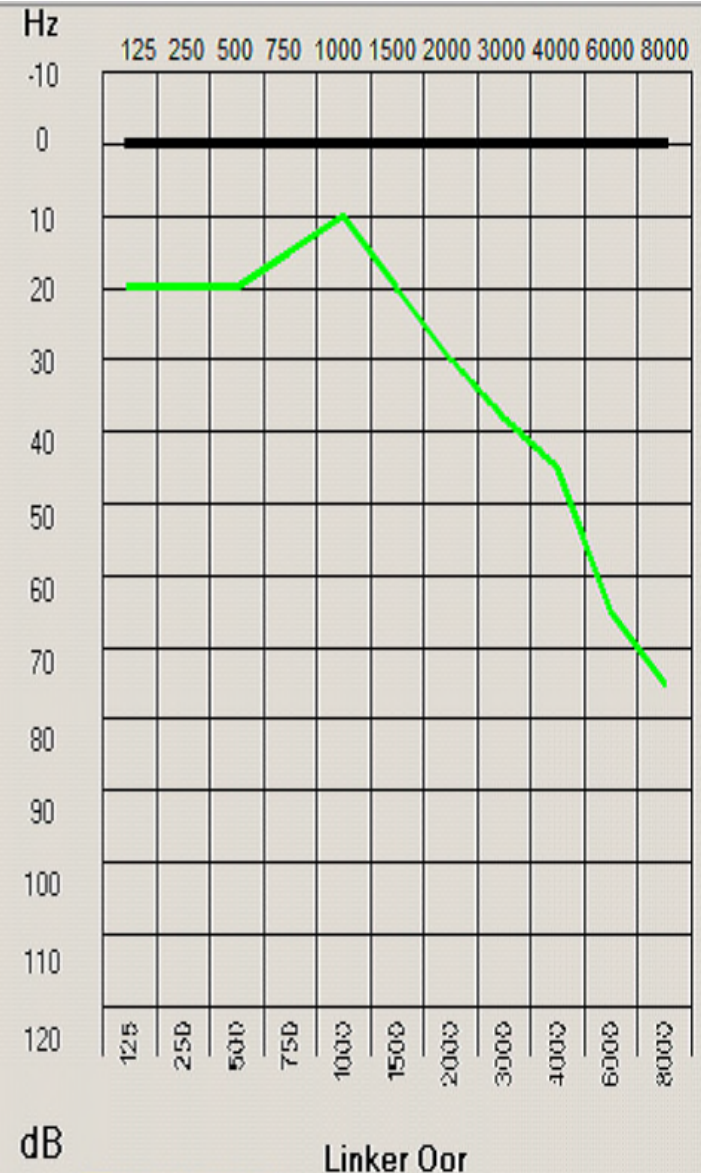
**Sudden deafness, al dan niet  
gerelateerd aan het duiken.**

**Therapie :**

- **Medrol 32 afbouwend,**
- **Piracetam,**
- **HBO (NOH) : onmiddellijk  
dagelijks 70min 100% 2,5 ATA.**



Luchtgeleiding



Beengeleiding

Lijst Audiometrie

- 25-04-2017
- 18-04-2017
- 21-03-2017

Allemaal

Update grafiek

Audiometrie toevoegen

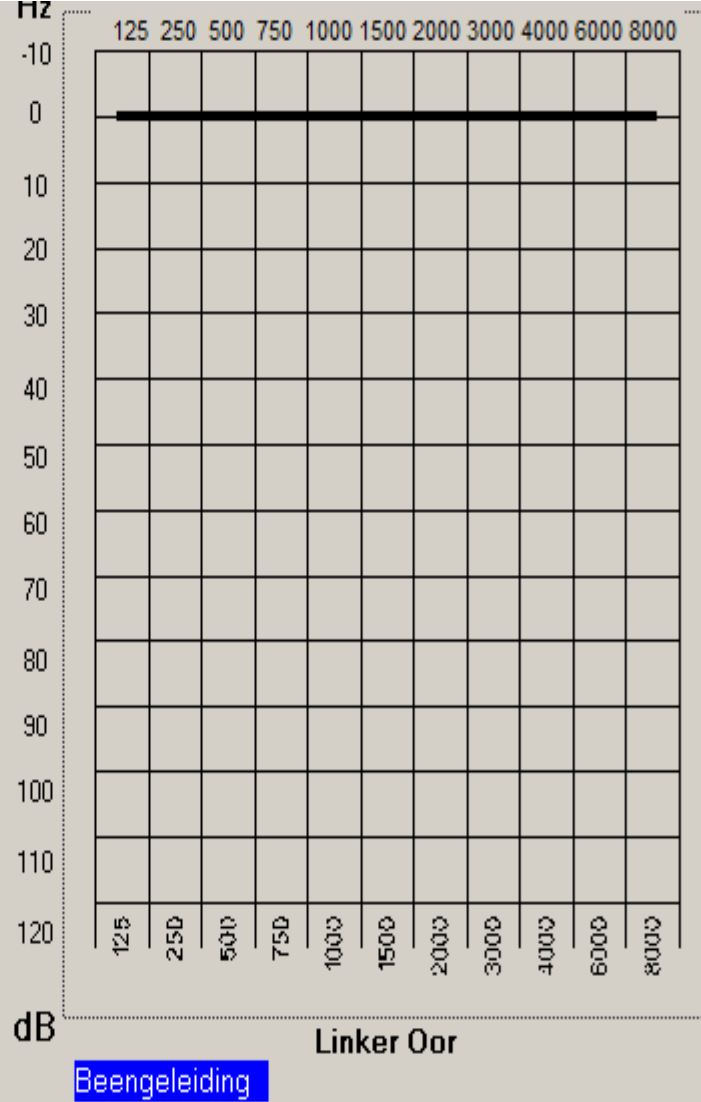
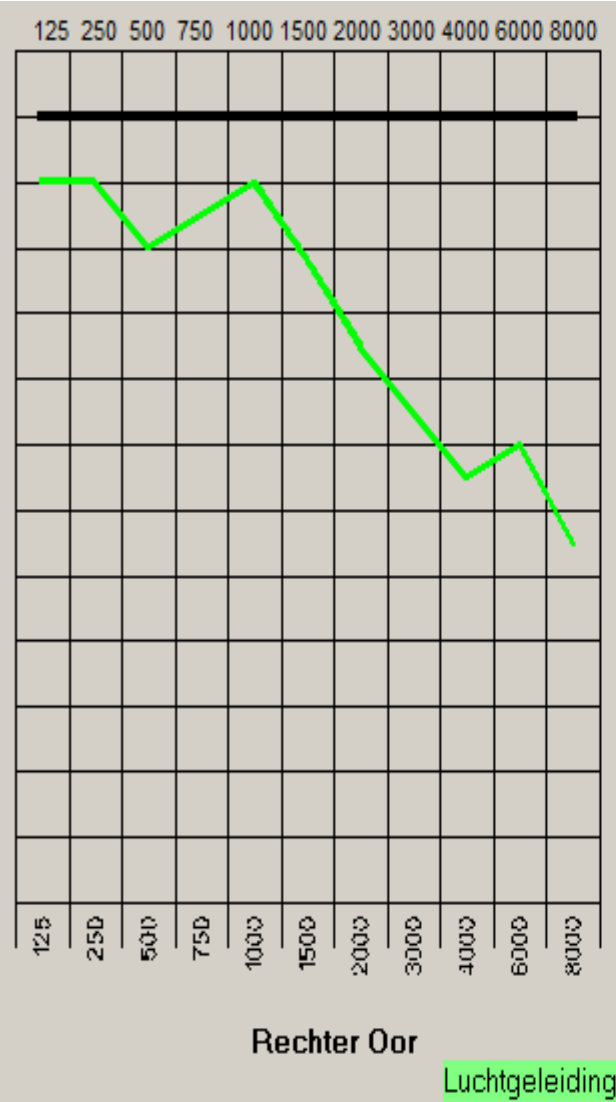Legende aan / uit

Afdrukken

Copy Clipboard

Luchtgeleiding

Beengeleiding



Lijst Audiometrie

- 25-04-2017
- 18-04-2017
- 21-03-2017

Allemaal

Update grafiek

Audiometrie toevoegen

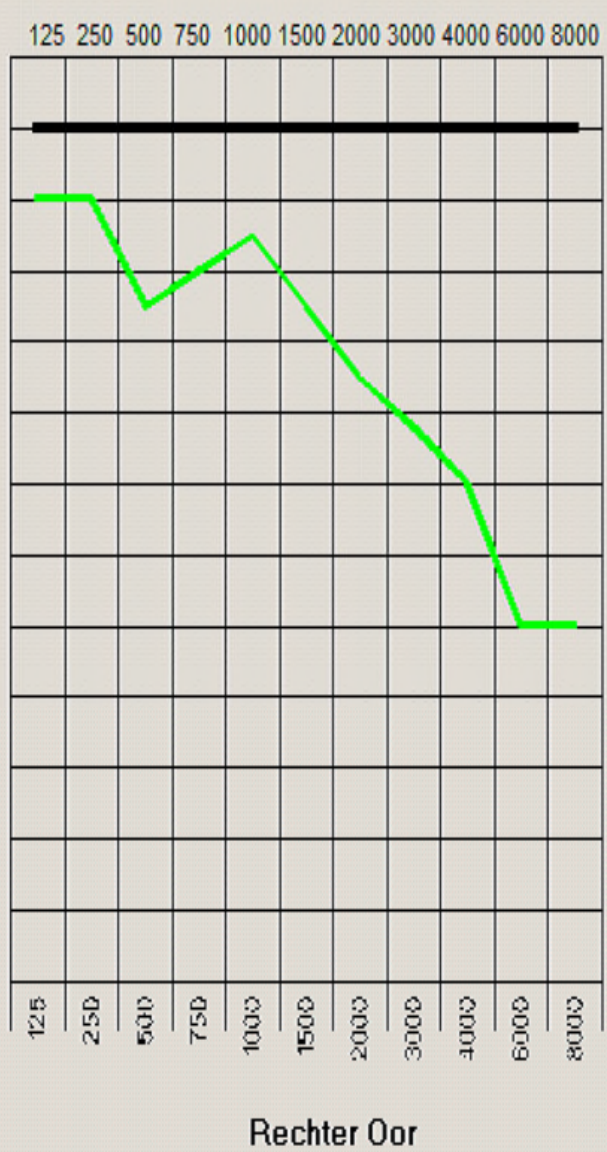Legende aan / uit

Afdrukken

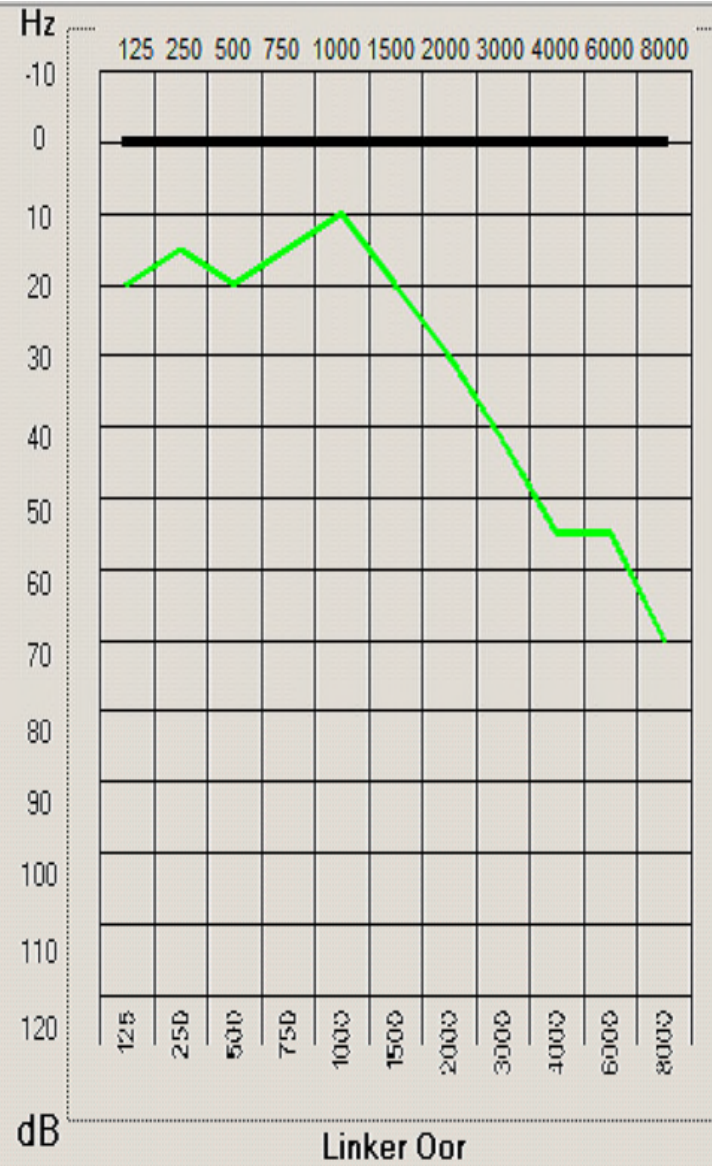
Copy Clipboard

Luchtgeleiding

Beengeleiding



Luchtgeleiding



Beengeleiding

Lijst Audiometrie

- 25-04-2017
- 18-04-2017
- 21-03-2017

Allemaal

Update grafiek

Audiometrie toevoegen

Legende aan / uit

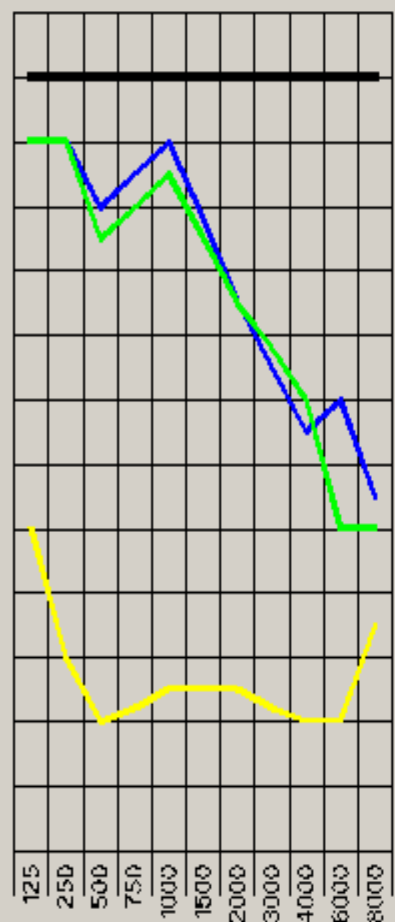
Afdrukken

Copy Clipboard

Luchtgeleiding

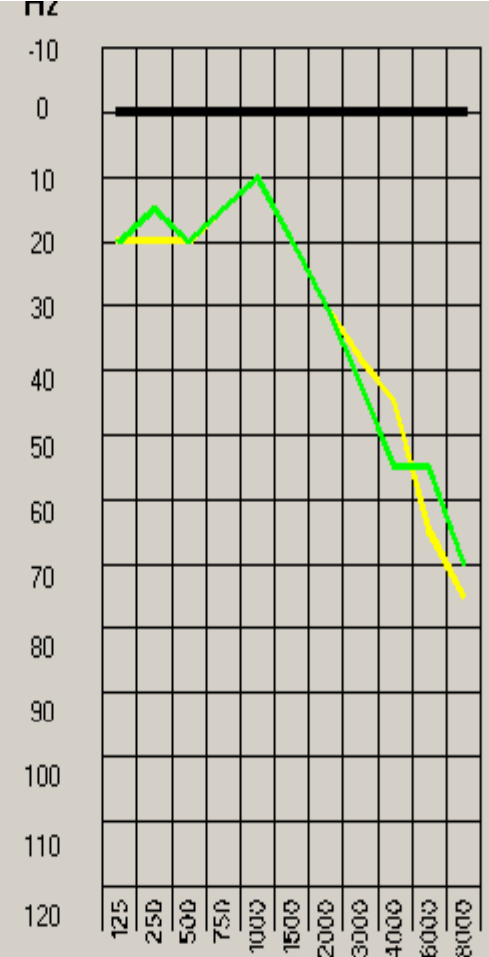
Beengeleiding





Rechter Oor

- 
- L 25-04-2017
- L 18-04-2017
- L 21-03-2017



dB

Linker Oor

- 
- L 25-04-2017
- L 18-04-2017
- L 21-03-2017

- Lijst Audiometrie
- 25-04-2017
  - 18-04-2017
  - 21-03-2017

Allemaal

Update grafiek

Audiometrie toevoegen

Legende aan / uit

Afdrukken

Copy Clipboard

- Luchtgeleiding
- Beengeleiding



## *Sudden deafness :*

- 
- *Plotselinge Idiopathische Sensorineurale Doofheid,*
  - *Diffusie Stikstop in endolyfe (in principe doofheid kort na de duik),*
  - *VGA = Vasculaire Gas Embolie met uitgestelde DCS.*





## **Te plannen :**

---

In een eerste tijd **TOE** om **PFO** uit te sluiten.

## **Zo negatief :**

- MRI Os Petrosum,
- Pneumologische oppuntstelling met HogeResolutie-CT longen (bullae en blebs, gelokaliseerd longoverdruk met arteriële embolisatie en microscopische luchtbellens).
- Respiratoire functietesten om Small Airway disease op te sporen

## **Zo aanwezig : ???**



## *Klinisch Cardio-Vasculair Onderzoek :*

- *Bloeddruk: 120/80 mmHg.*
- *Hart: normale tonen, regelmatig ritme, geen geruis, geen stuwingssteken.*
- *Longen: normaal vesiculair ademgeruis.*
- *Abdomen: normaal.*
- *Carotiden: geen geruis.*
- *Normale pulsaties tot in de arteria dors. pedis.*
- *EKG normaal*

*Geen angor pectoris, dyspnoe, palpitaties, bewustzijnsstoornissen of claudicatio.*



## *Echocardiografie transoesofageaal :*

*Vlotte introductie van de sonde in linker laterale decubitus. Verdoving van de pharynxwand met Xylocaine 10% spray.*

---

---

- *Linker en rechter atrium zijn normaal.*
- *Morfologie en functie van de verschillende kleppen en beide ventrikels zijn normaal.*
- *Er zijn geen intracavitaire thrombi, ook niet in het linker hartoortje.*
- *Er is geen aortawandatheromatose.*
- *Het interatriaal septum vertoont bij krachtige Valsalva tijdens contrasttoediening een minimaal patent foramen ovale (4 contrastbubbels overgang).*



## *Besluit Cardio :*

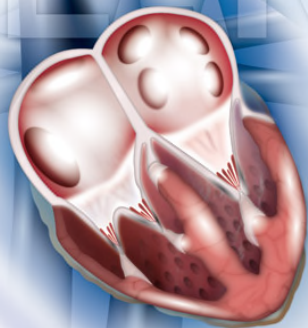
---


*Bij onderzoek wordt een patent foramen ovale aangetoond, weliswaar minimaal en bij extreme valsalva manoeuvres.*

*Het defect is te klein om een device te plaatsen.  
Het risico op trombo-emboligene problemen in de toekomst is eigenlijk verwaarloosbaar.*



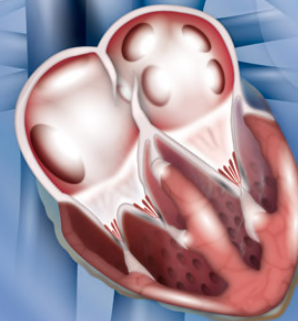
# HEART



 Occlutech®

The image is an artist's interpretation and should be used as a guide only. © Occlutech. All rights reserved.  
[www.occlutech.com](http://www.occlutech.com)

# PFO

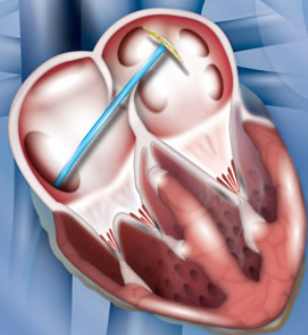


1/3

 Occlutech®

The image is an artist's interpretation and should be used as a guide only. © Occlutech. All rights reserved.  
[www.occlutech.com](http://www.occlutech.com)

# PFO

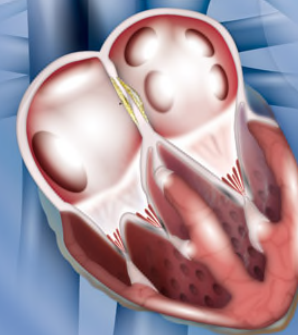


2/3

 Occlutech®

The image is an artist's interpretation and should be used as a guide only. © Occlutech. All rights reserved.  
[www.occlutech.com](http://www.occlutech.com)

# PFO



3/3

 Occlutech®

The image is an artist's interpretation and should be used as a guide only. © Occlutech. All rights reserved.  
[www.occlutech.com](http://www.occlutech.com)



## *Bij de diagnosestelling rekening houden met :*

---

---

*a. de omstandigheden van het ongeval.*

*(computer, deco-duiken, voorgeschiedenis)*

*b. aanvang en tijdstip van klachten (opgetreden tijdens of na het duiken) = onset.*

*(in vliegtuig, na 38uur)*

*c. de symptomen (gehoorsverlies, tinnitus, vertigo)*

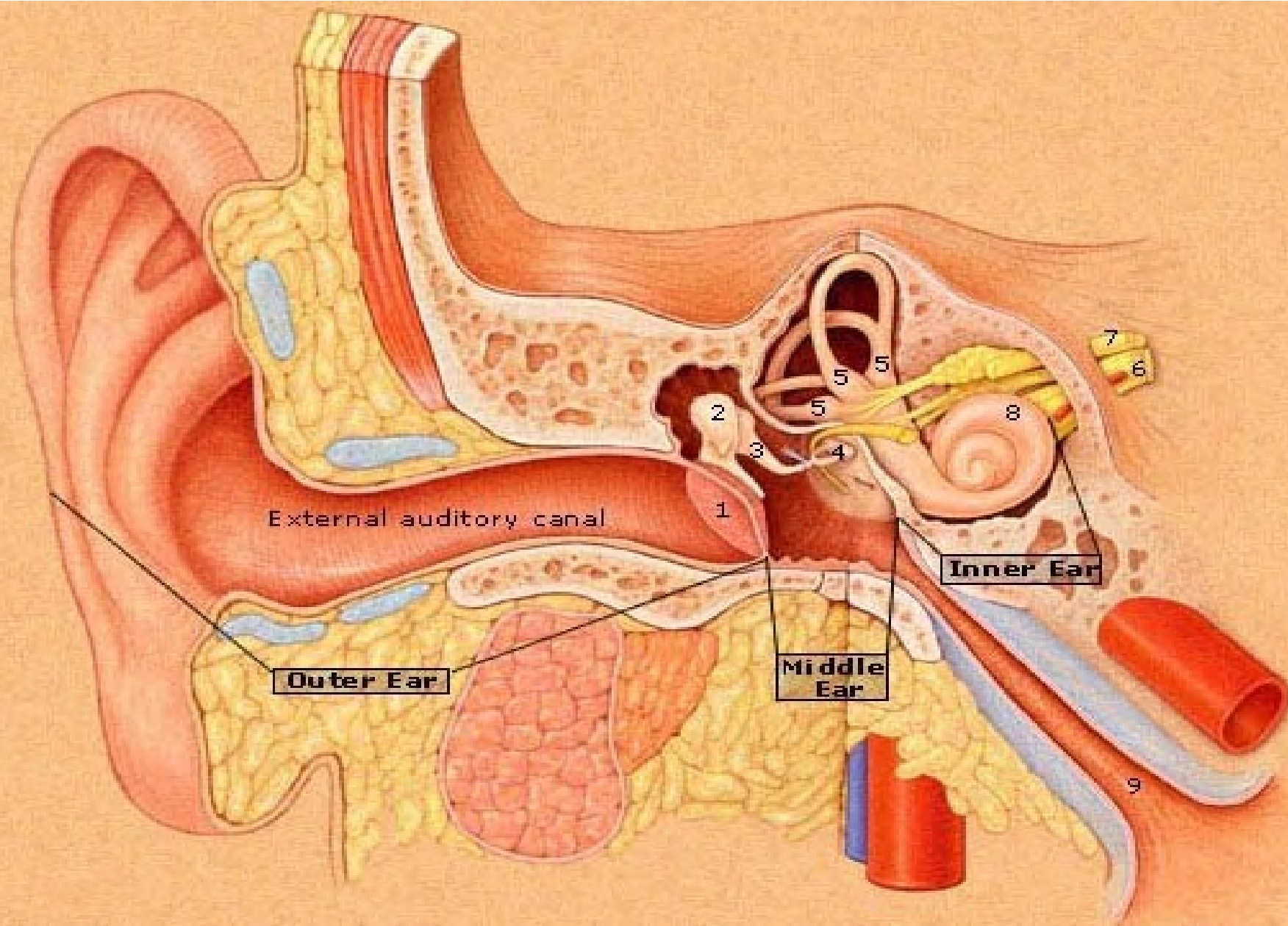
*De klassieke triade komt praktisch steeds voor,*

*In het binnenoor zijn slakkenhuis (gehoor) en vestibulum ( drie halfcirkelvormige kanalen = evenwicht) met elkaar in verbinding.*

*Er zijn verschillende gradaties in de symptomatologie*







1. Eardrum  
2. Malleus  
3. Incus

4. Stapes  
5. Semicircular canals  
6. Auditory nerve

7. Vestibular nerve  
8. Cochlea  
9. Eustachian tube

binnenoor

labyrinth

ggl. vestibulare

n. vestibularis

a. labyrinthi

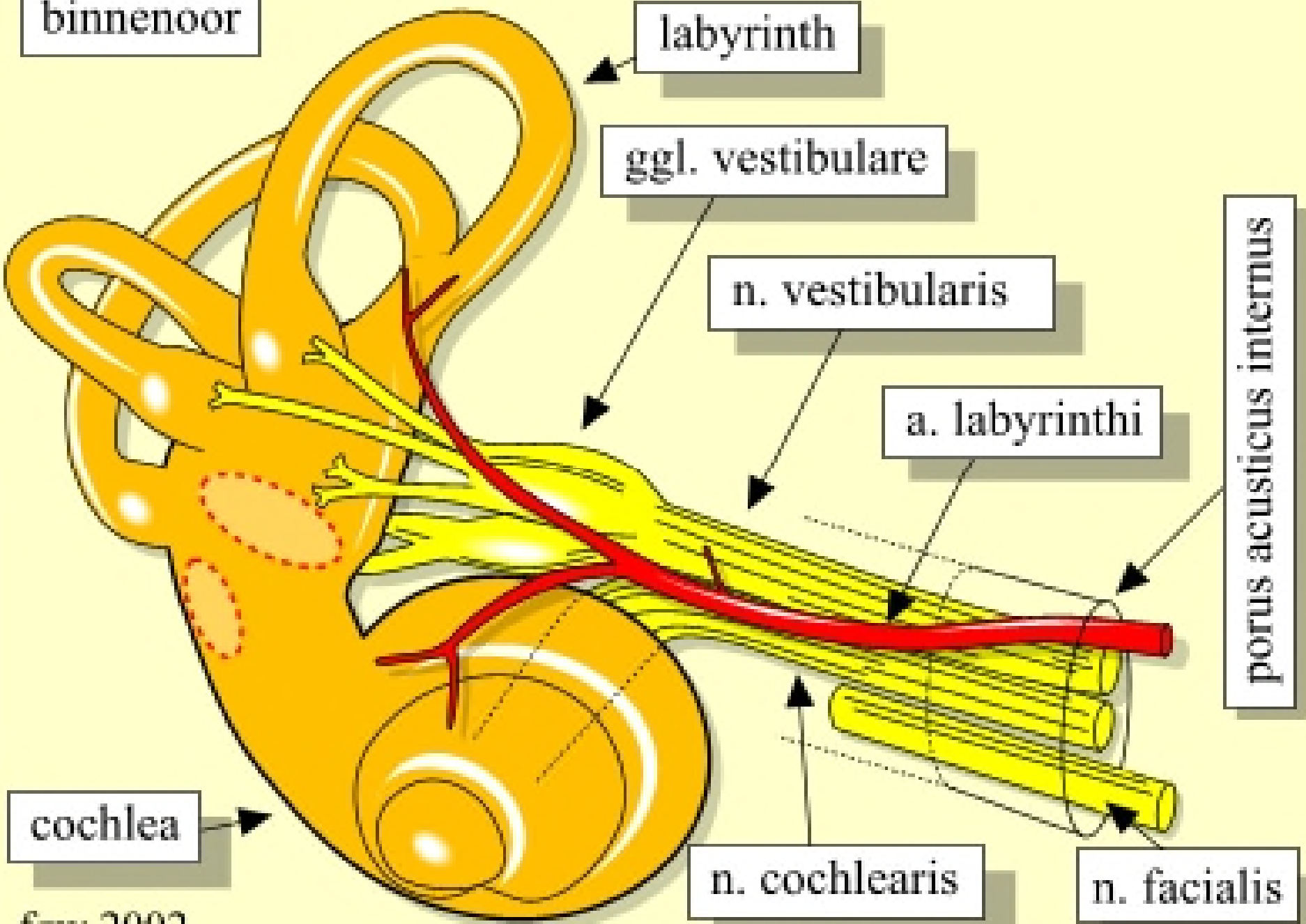
porus acusticus internus

cochlea

n. cochlearis

n. facialis

fgw 2002





## 1. Gehoor:

---

---



*Er kan een lichte gehoorsdaling optreden, meestal in de hoge tonen.*



*In extreme gevallen is een dood oor (cophose) ook mogelijk.*





## 2. Duizeligheid (vertigo):

---

---



*een licht “dronken” gevoel (door een bloeding) enerzijds of de onmogelijkheid recht te staan met braken (fistel ter hoogte van de vensters) anderzijds.*



### 3. Oorsuizingen (tinnitus):

---

---



*het kan evengoed een hoge scherpe fluittoon zijn als een lage toon (ruisen van de zee).*



*In extreme gevallen kan tinnitus tot zelfmoord leiden.*



*Bij andere zeldzame gevallen is het “de stem van God” of - voor duikers – “Neptunus” en kan je ermee leven.*



## *Verdere investigatie (MRI en Pneumo) :*

---

---

*Patient verkiest geen verdere onderzoeken : “Ik heb al genoeg stralen gehad en dokters gezien in mijn leven”  
(verwijzend naar Hodgkin en Sigmoidcarcinoon)*





# **Te weerhouden Diagnose :**

**Vasculair Gas Embolie na 38 uur versus DCI !**

**Flying after diving:**

Should recommendations be reviewed?

- In-flight echocardiographic study in bubble-prone and bubble-resistant divers

Danilo Cialoni, Massimo Pieri, Costantino Balestra and Alessandro Marroni

March 2015



---

*Zin en onzin van een tonaal  
liminair audiogram bij aanvang  
van het sportduiken ?*



*Wees dus **ALERT**  
na iedere duik met gehoorsdaling*

